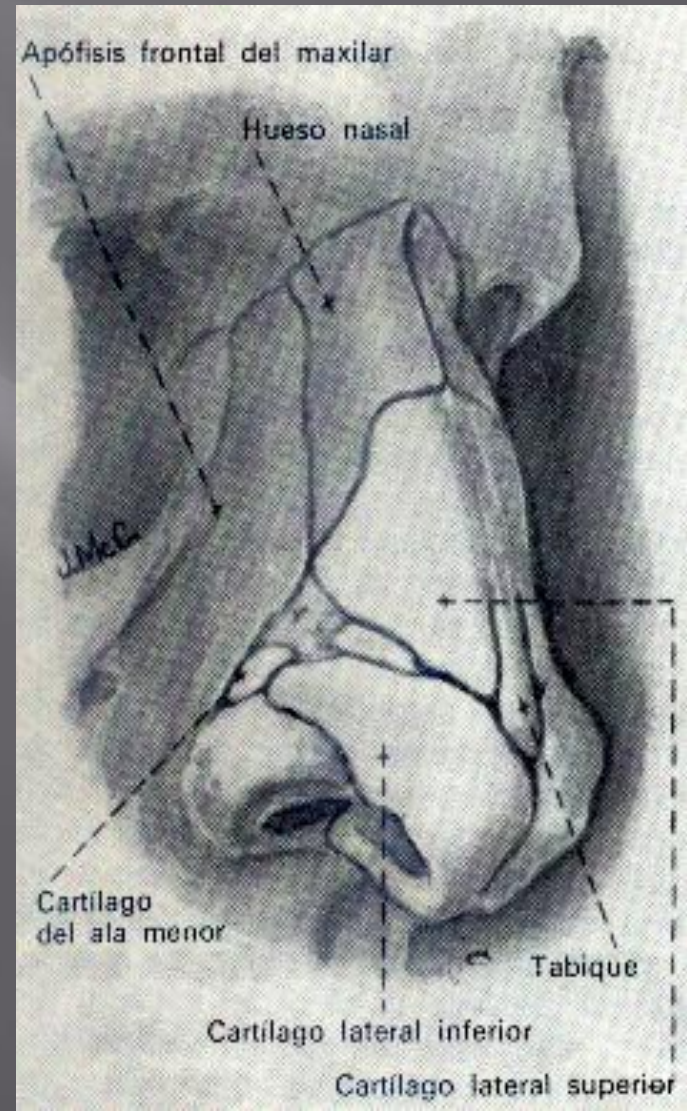


➤ ANATOMIA NASAL

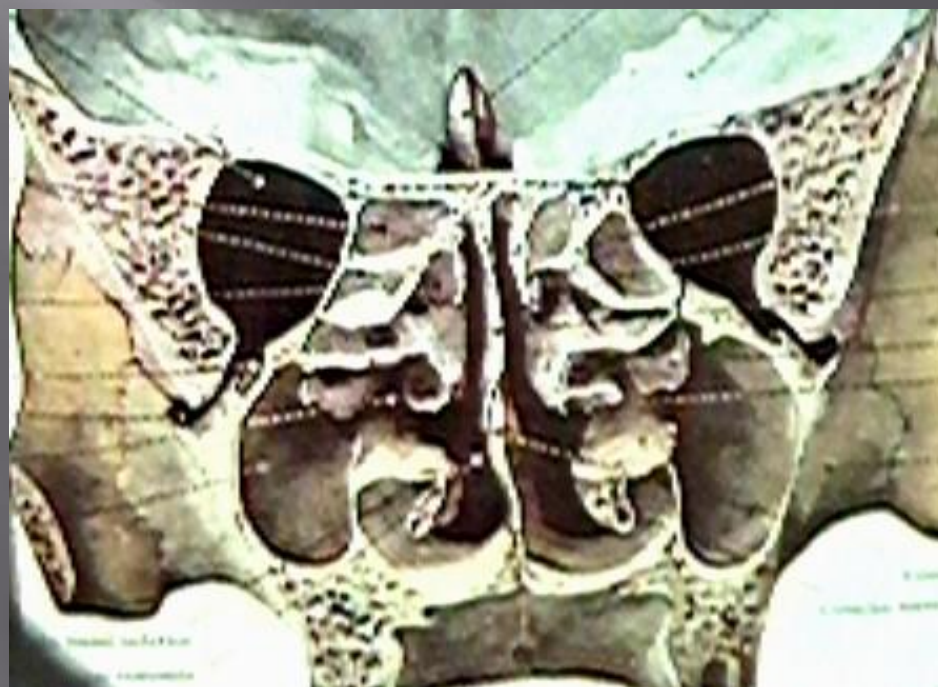
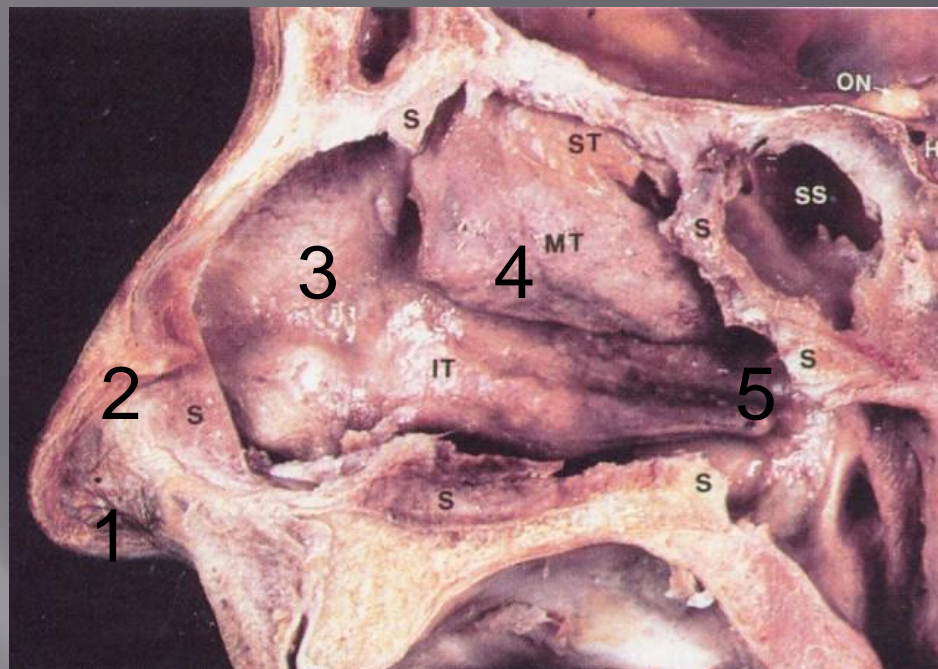
- Pirâmide nasal
 - óssea
 - cartilaginosa



➤ ANATOMIA NASAL

➤ FOSSAS NASAIS

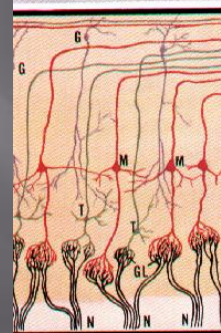
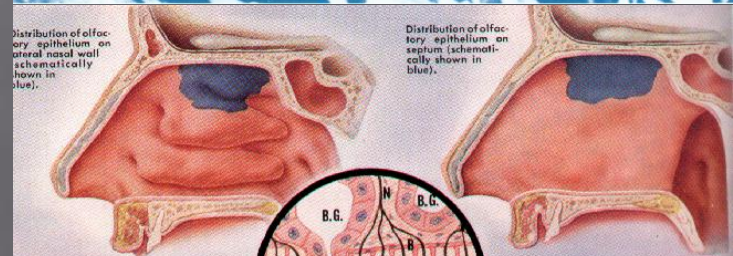
- narinas
- coanas
- teto
- soalho
- parede medial (septo nasal)
- parede lateral



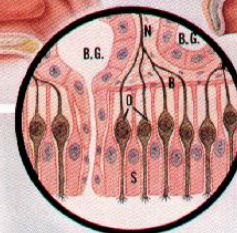
➤ ANATOMIA NASAL

➤ MUCOSA NASAL

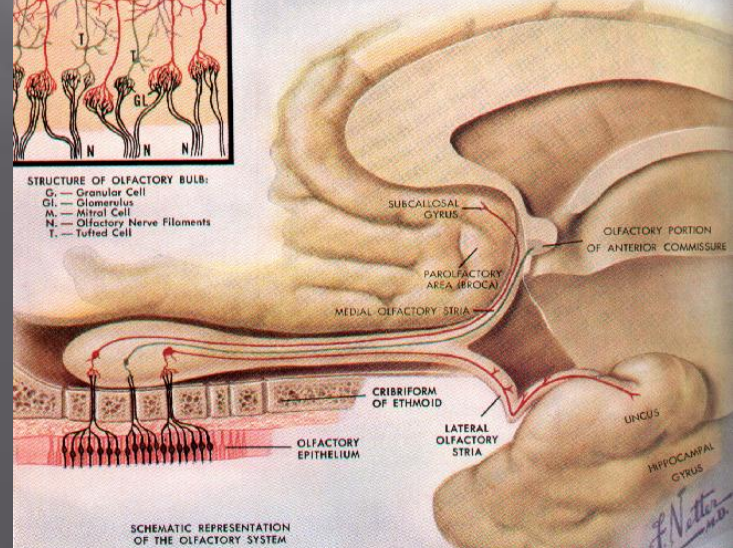
- Respiratória
- Olfativa



STRUCTURE OF OLFACTORY BULB:
 G. — Granular Cell
 Gl. — Glomerulus
 M. — Mitral Cell
 N. — Olfactory Nerve Filaments
 T. — Tufted Cell



STRUCTURE OF OLFACTORY MUCOSA (SCHEMATIC):
 B. — Basal Cells
 B.G. — Bowman's Gland
 N. — Olfactory Nerve Filament
 O. — Olfactory Bipolar Cells
 S. — Supporting Cells

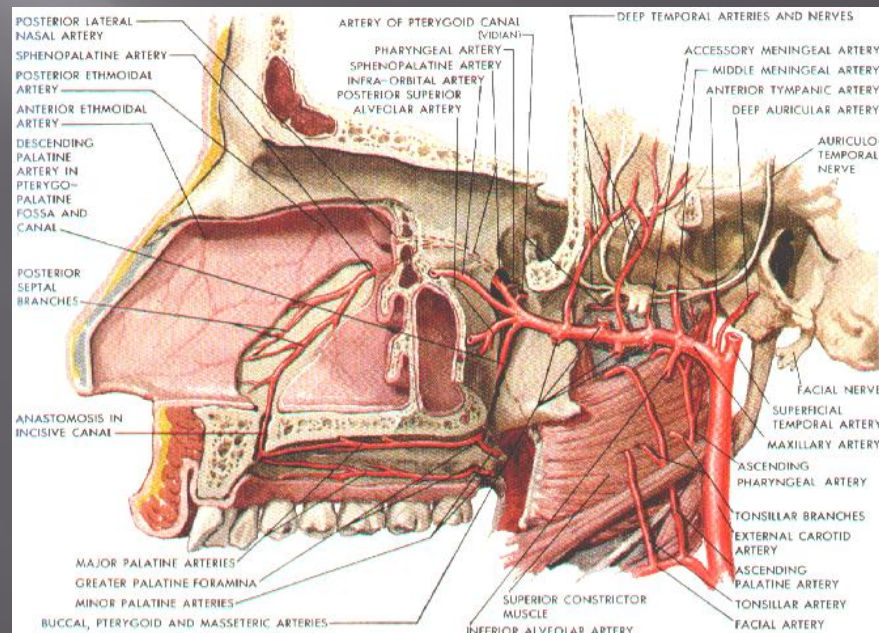
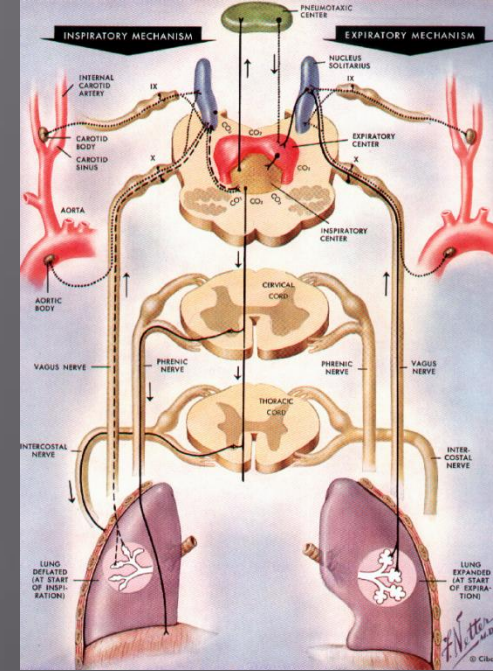
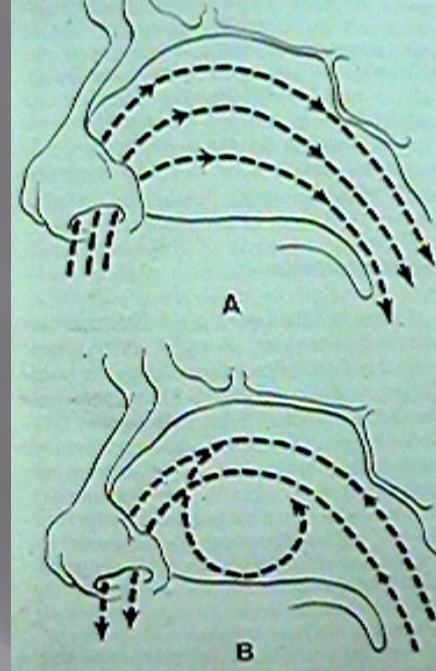


FISIOLOGIA NASAL

Respiração

- fluxo aéreo
- filtração
- aquecimento
- umidificação
- reflexos nasais

Nasotorácico
Nasobrônquico
Nasopulmonar



FISIOPATOLOGIA DA OBSTRUÇÃO NASAL

FAT. PREDISPONETES
Ex. fumo, ambiente, alergia

ALTER. MECÂNICAS
Ex. Desvio de septo

OBSTRUÇÃO NASAL

ALTER. FUNCIONAIS
Ex. rinites, hipertrofia dos cornetos

RESPIR. BUCAL
SINUSITES
HIPOSMIA, ETC.

ALTERAÇÕES RESPIRATÓRIAS
CARDÍACAS
SAOS, GERAIS

DESENVOLVIMENTO FACIAL COM RESPIRAÇÃO NASAL NORMAL

PRESSÃO NORMAL
NO CÔNDILO

DESENV. NORMAL
DA MANDÍBULA

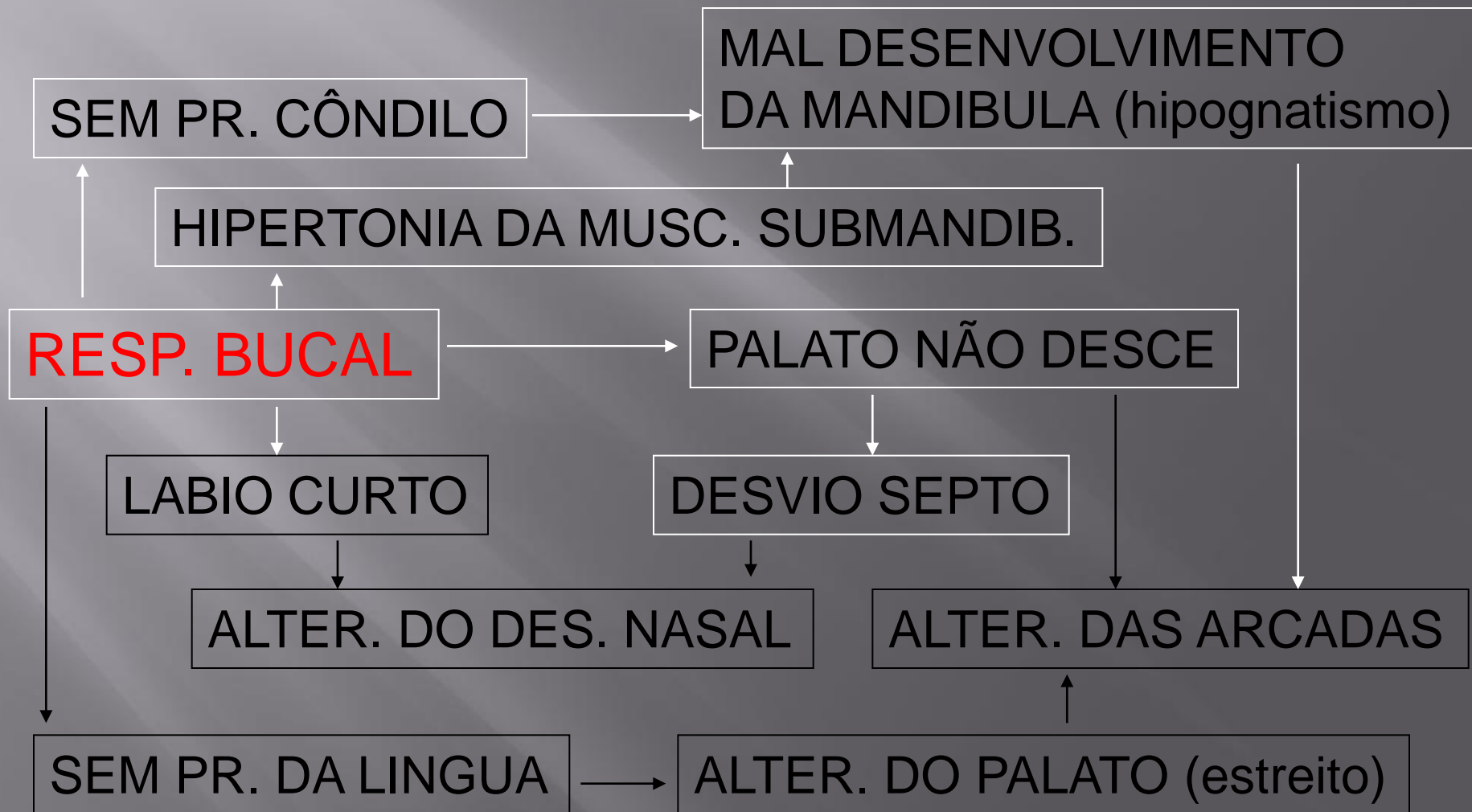
RESPIRAÇÃO NASAL
BOCA FECHADA

DESCIDA NORMAL
DO PALATO

PRESSÃO DA LINGUA
NO PALATO

EXPANSÃO DO PALATO

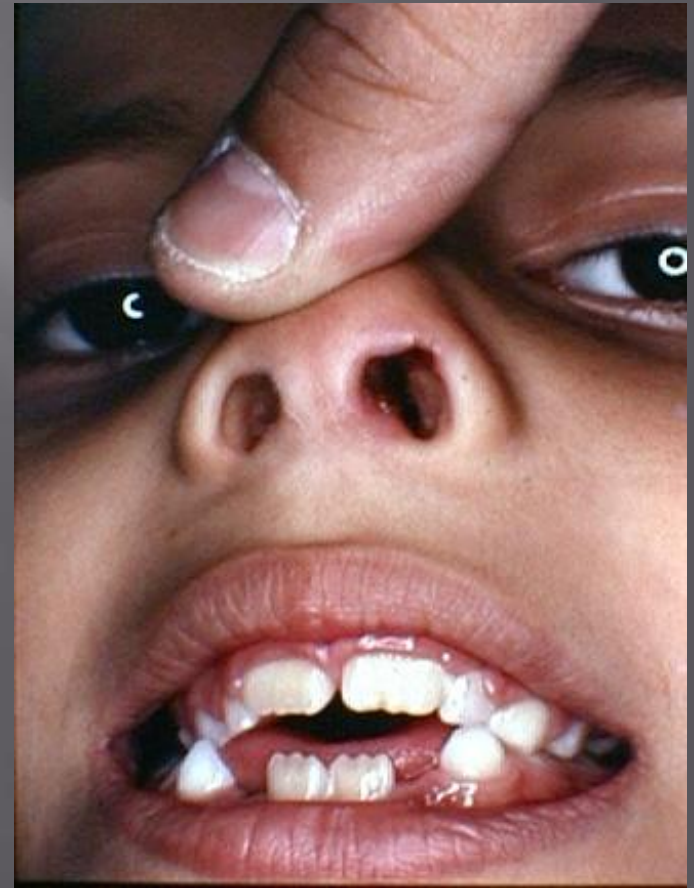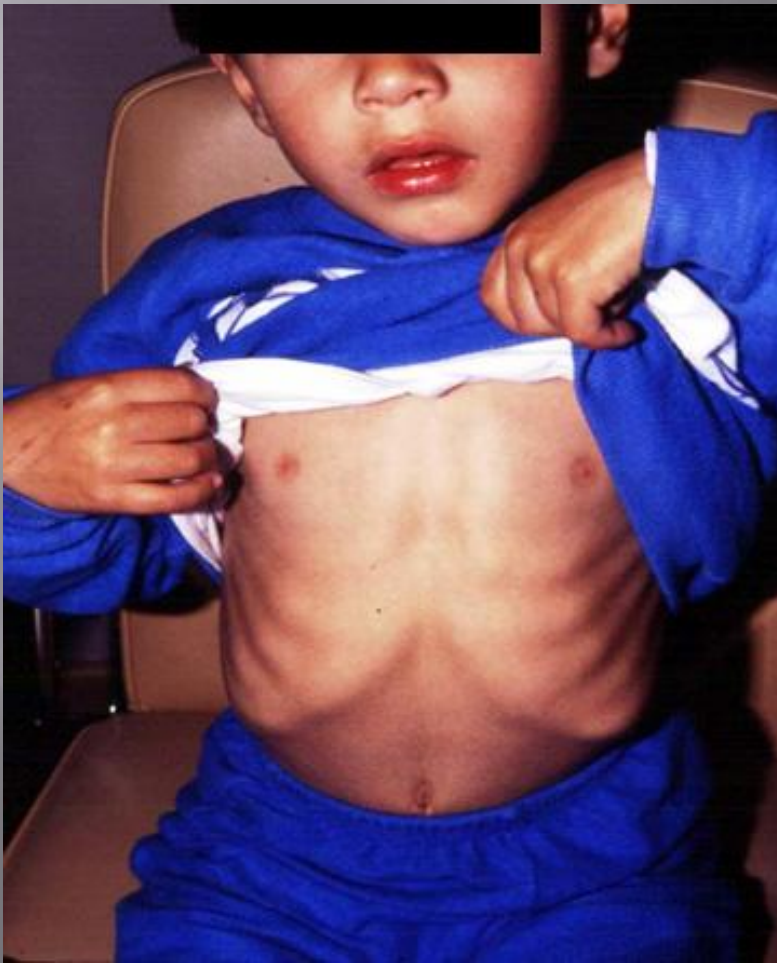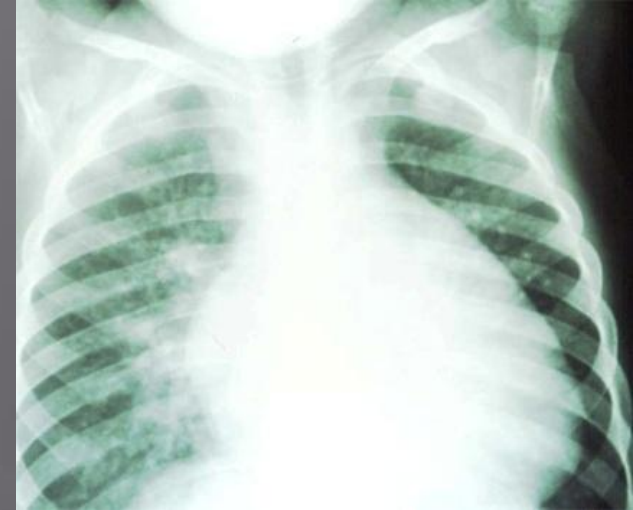DESENVIMENTO FACIAL NA RESPIRAÇÃO BUCAL



➤ Respirador bucal
Face adenoidiana



➤ Síndrome do Respirador bucal - insuficiência cardíaca



TRATAMENTO DO RESPIRADOR BUCAL

TRATAMENTO MULTIDICIPLINAR

OTORRINO

FONOAUDIÓLOGO

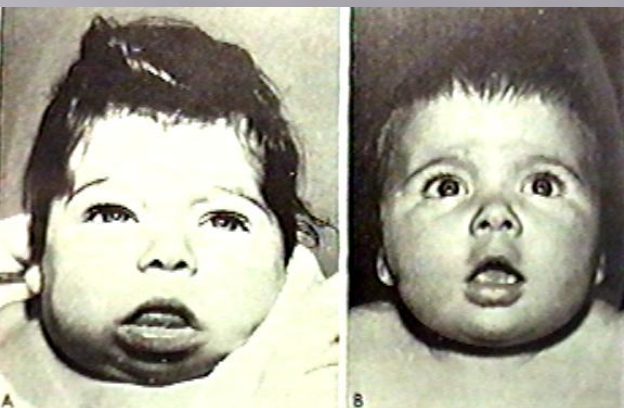ORTODONTISTA

➤ CAUSAS DA OBSTRUÇÃO NASAL NEONATAL

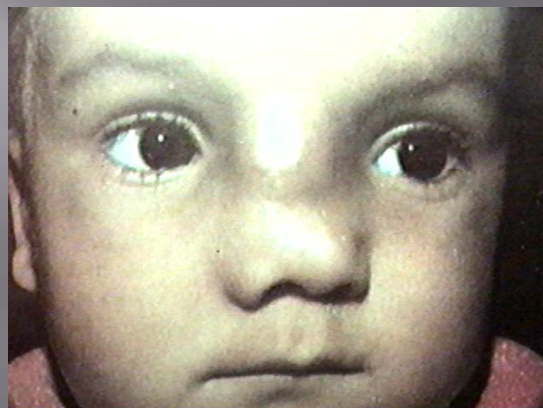- Congênita
 - Malformações (atresia e estenose coanal, outras)
 - Tumores (glioma, meningoencefalocèle, outros)
- Iatrogênica
 - trauma por sonda
 - rinite medicamentosa
 - uso de drogas pela mãe, outras
- Metabólica- hipotireoidismo congênito
- Inflamatória - infecção das VAS, rinite alérgica, sífilis congênita, hipertrofia de adenóides, outras
- Trauma - intra-uterino e durante o parto
- Neoplasias adquiridas

CAUSAS DA OBSTRUÇÃO NASAL NEONATAL

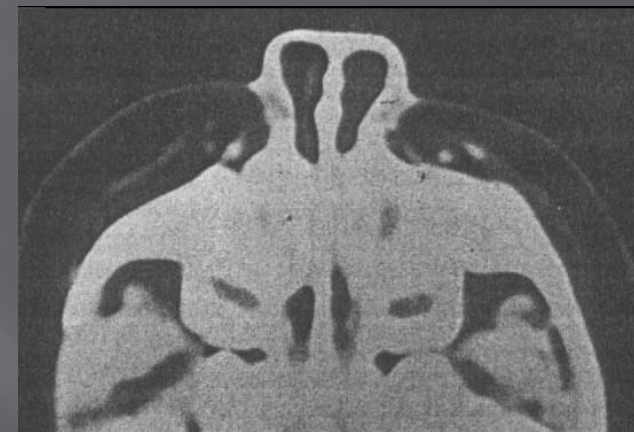hipotireoid. cong.



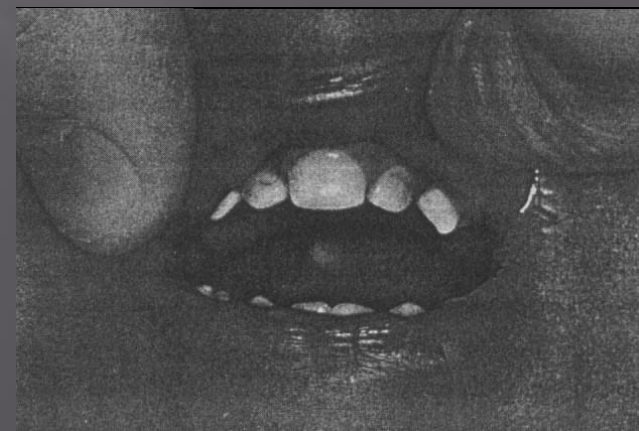
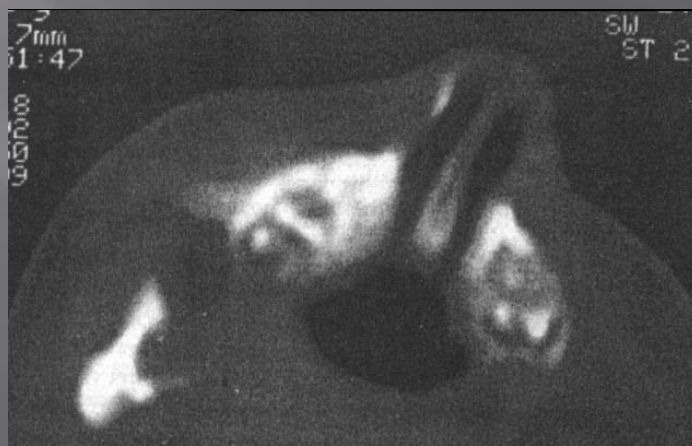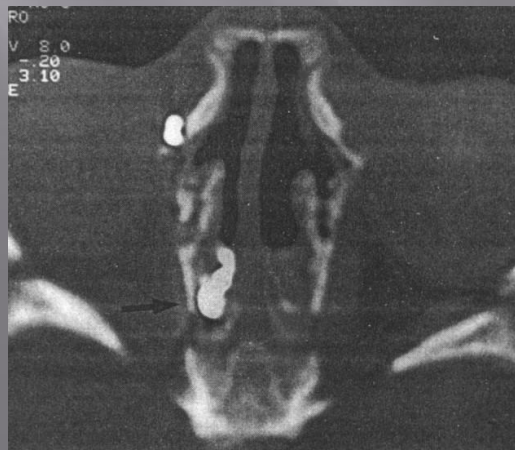
meningoencef.



estenose de
abertura piriforme



agenesia e estenose coanais

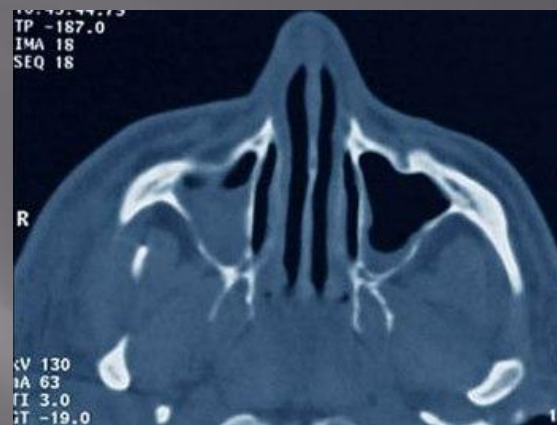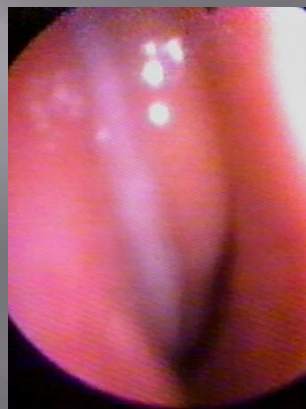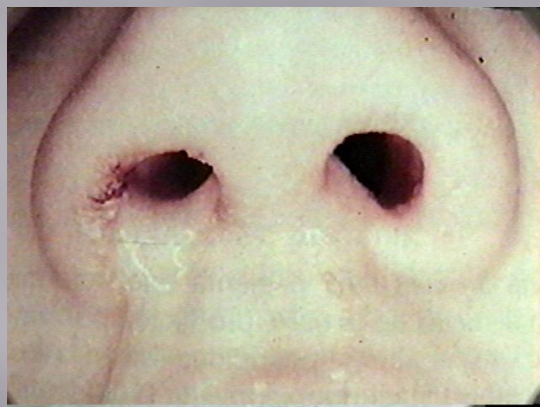


➤ CAUSAS DE OBSTRUÇÃO NASAL NA CRIANÇA E ADULTO

- Rinossinusites
 - Hipertrofia de adenóides
 - Traumas
 - Corpo estranho
 - Desvios do septo nasal
 - Polipose nasal
 - Angiofibroma juvenil
 - Outras neoplasias

➤ CAUSAS DE OBSTRUÇÃO NASAL NA CRIANÇA E ADULTO

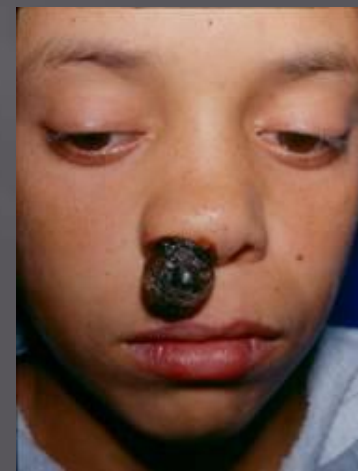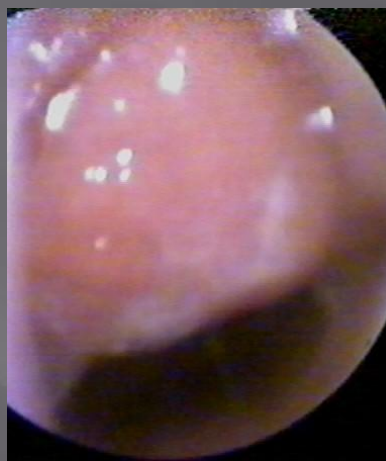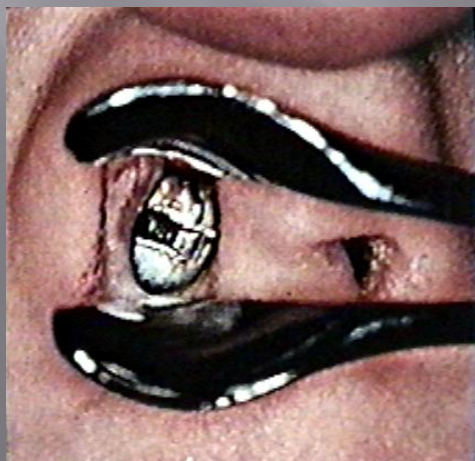rinossinusite



corpo estranho

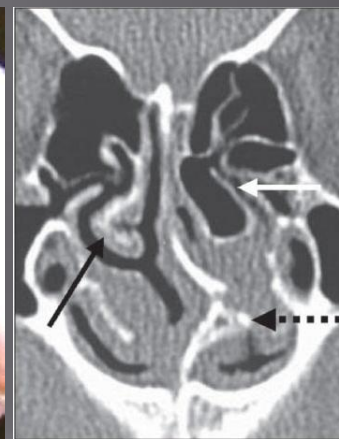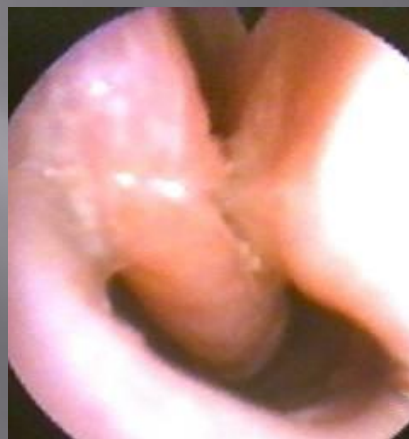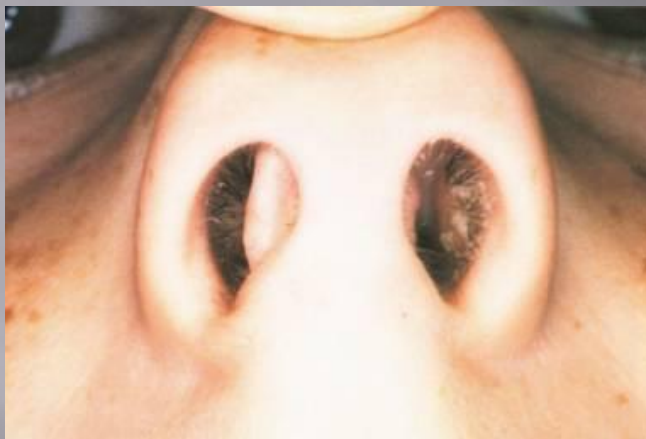hipertr. de adenóide

granuloma piog.

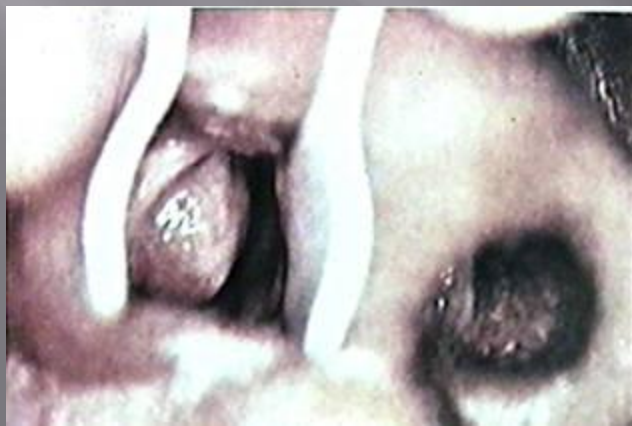

➤ CAUSAS DE OBSTRUÇÃO NASAL NA CRIANÇA E ADULTO

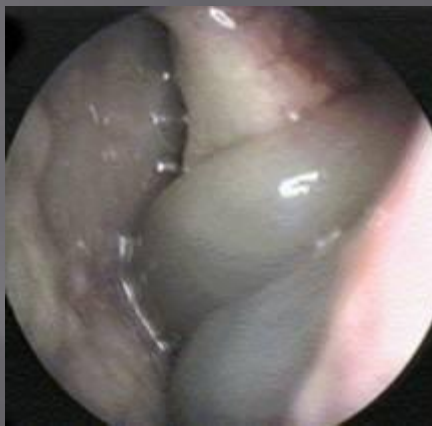desvio de septo nasal



hipertr. de cornetos



polipose



neoplasia

